Das runde Magengeschwür in seiner Beziehung zur Milz.

Mit 2 Abbildungen.

Inaugural-Dissertation

zur

Erlangung der Doktorwürde

in der

gesamten Medizin

verfasst und einer

Hohen medizinischen Fakultät

der

Kgl. Bayer. Ludwig-Maximilians-Universität zu München

vorgelegt von

Emil Wolf
approb. Arzt aus Alzey.

München 1904.
Kgl. Hofbuchdruckerei Kastner & Callwey.

Das runde Magengeschwür in seiner Beziehung zur Milz.

Mit 2 Abbildungen.

Inaugural-Dissertation

zur

Erlangung der Doktorwürde

in der

gesamten Medizin

verfasst und einer

Hohen medizinischen Fakultät

der

Kgl. Bayer. Ludwig-Maximilians-Universität zu München

ACAD. LUDWIG MAX. BIBL.

vorgelegt von

Emil Wolf

approb. Arzt aus Alzey.

München 1904.

Kgl. Hofbuchdruckerei Kastner & Callwey.

Gedruckt mit Genehmigung der medizinischen Fakultät der Universität München.

Referent

Herr Obermedizinalrat Prof. Dr. v. Bollinger.

Das Ulcus ventriculi in seiner Beziehung zur Milz.

Selbstverdauung der Magenschleimhaut findet sich fast bei allen Leichen als eine postmortale Erscheinung, speziell, wenn der Magen noch Speiseteile enthält. Abhängig ist die Selbstverdauung von der Anwesenheit von saurem Magensaft. Als begünstigendes Moment ist eine schon intra vitam bestehende Hypersekretion und besonders Hyperacidität anzusehen.

Welche Faktoren müssen nun noch dazukommen, um eine Selbstverdauung zu ermöglichen, da diese ja im Leben nicht stattfindet?

Cl. Bernard nahm an, dass die Gewebe durch das „Leben" vor der Verdauung geschützt seien. Diese Annahme entspricht zwar den Tatsachen, aber sie gibt keine genügende Erklärung.

Dass das „Leben" an sich der Verdauung kein Hindernis entgegensetzt, hat Cl. Bernard gezeigt, indem er die Schenkel eines lebenden Frosches durch eine Magenfistel der Einwirkung des Magensaftes aussetzte, wobei das lebende Gewebe verdaut wurde. Dasselbe trat auf bei Einführung eines Kaninchenohres.

Man glaubte sowohl dem die Magenschleimhaut bedeckenden Schleim, als auch dem Epithel selbst eine schützende Rolle gegen das Verdautwerden zuweisen zu müssen. In Wirklichkeit jedoch hat die Anschauung, dass durch den saueren

Magensaft die lebenden Gewebe zuerst abgetötet und dann erst verdaut werden, sehr viel für sich.

Virchow sprach schon vor 50 Jahren die Ansicht aus, dass der saure Magensaft durch die Alkalescenz des in der Schleimheit cirkulierenden Blutes neutralisiert würde. Es müsste demnach bei Bernards Versuch das Blut in dem Froschschenkel nicht alkalisch genug gewesen sein oder nicht in genügender Menge zirkuliert haben.

Eine Modifikation des Bernard'schen Versuches machten Viola und Gaspardi, indem sie die Milz des Versuchstieres in eine Magenwunde einnähten, ohne dabei grössere Magen- oder Milzgefässe zu verletzen. Es sollte durch diesen Versuch bewiesen werden, dass nicht das Epithel und der Schleim vor dem Verdautwerden schütze, sondern das cirkulierende, alkalische Blut.

Bei 18 Hunden wurde der Versuch ausgeführt. Die Tiere wurden nach 24—64 Stunden getötet. Die Milz wurde etwas verkleinert, zusammengezogen gefunden, jedoch ohne Zeichen einer stattgehabten Verdauung. Selbst die mikroskopische Untersuchung ergab eine unversehrte Kapsel.

Bei einem Tiere, bei dem Magenblutungen stattgefunden hatten, und das infolgedessen etwas anämisch war, fanden sich oberflächliche Substanzverluste, die sich grösstenteils auf die Kapsel beschränkten und nur stellenweise das Milzgewebe ergriffen. In einem andern Versuche wurden nun die Milzgefässe vor der Einführung in den Magen unterbunden. Nach 8 Stunden war die Milz vollständig verdaut.

Diese Resultate lassen den Schluss zu, dass das cirkulierende alkalische Blut, wenn auch nicht allein, so doch in erster Linie der Selbstverdauung hinderlich ist.

Wenn also die Durchströmung der Gewebe mit Blut sistiert oder geringer wird, so ist es erklärlich, dass auch am Lebenden eine Selbstverdauung eintreten kann, und dies ist der Fall beim Ulcus ventriculi, das als Produkt einer circumscripten Autodigestion anzusehen ist.

Als ätiologische Momente kommen hierbei eine grosse Reihe von Veränderungen in Betracht. In erster Linie eine Verminderung der Blutversorgung und damit einhergehend eine Abnahme der Alcalescenz des Blutes. Dies findet statt bei Chlorose und allgemeiner Anaemie. Aus diesem Grunde stellt auch das weibliche Geschlecht und speziell in den Entwickelungsjahren das Hauptkontingent der Ulcuskranken. Dass natürlich auch Männer und das höhere Alter an Magengeschwüren erkranken können, ist selbstverständlich. Wenn es nämlich durch Arteriosklerose oder Endarteriitis zur Thrombose der Magenarterien oder zu Embolien kommt, so muss infolge der gestörten Zirkulation in dem Verbreitungsbezirke der Arterie eine Selbstverdauung, ein ulcus entstehen.

Desgleichen kann hyaline, amyloide und fettige Degeneration der Gefässwände die Entstehung eines Ulcus begünstigen.

Weiterhin sind Verletzungen der Magenschleimhaut als Ursache des ulcus ventriculi aufgefasst worden, indem man annahm, dass durch

das Trauma ein günstigerer Angriffspunkt für den Magensaft geschaffen sei. Speziell werden verschluckte Fischgräten, Obstkerne, Knochenstückchen als erste Ursache betrachtet. Bekannt ist das häufige Vorkommen von ulcus ventriculi bei Porzellan- und Metallarbeitern, das auf Verschlukken von kleinen Porzellan- und Metallsplittern zurückgeführt wird.

Dass natürlich thermische Reize, wie zu heiss genossene Speisen zu Ulcuserkrankung führen kann, beweist das häufige Vorkommen bei Köchinnen. Leicht verständlich ist auch, dass Aetzungen infolge von freiwilliger oder unfreiwilliger Aufnahme von Säuren oder Laugen eine prädisponierende Wirkung für ulcus ventriculi haben.

Es müssen nun jedoch nicht immer Traumen sein, die die Magenschleimhaut direkt treffen und dann zur Geschwürsbildung führen, sondern es kann auch eine von aussen wirkende, die Magengegend treffende Gewalt ätiologische Bedeutung für das ulcus ventriculi gewinnen. L e u b e konnte zwei Fälle beschreiben, wo bei dem einen als erste Ursache der Stoss einer Wagendeichsel gegen die Magengegend festgestellt wurde, während dem anderen ein Sprengstück eines explodierenden Maschinenkessels gegen das Abdomen geschleudert wurde. Beide Patienten waren vor dem Unfall stets gesund, sodass keine ätiologischen Momente für das Ulcus gefunden werden konnten und zeigten auch nach Heilung des Geschwürs keinerlei Anzeichen einer Krankheit, die als prädisponierend für ulcus ventriculi hätten aufgefasst werden können.

Vanni hat schon 1889 14 Fälle von Magengeschwüren traumatischen Ursprungs zusammengestellt. Ebstein schreibt dem Heben schwerer Lasten eine grosse Bedeutung in der Aetiologie einiger seiner Fälle zu, während Gerhardt auch heftige Brechbewegungen als ursächliches Moment berücksichtigt wissen will.

Ebenso lässt sich das Auftreten von Magengeschwüren bei chronischen zu Cachexie führenden Krankheiten erklären, indem man entweder eine Lokalisation des Krankheitsvirus in der Magenschleimhaut oder die allgemeine schwächende Wirkung dieser Krankheiten als Ursache annimmt. So finden wir sehr häufig Magenulcus bei Tuberkulose, ferner bei Lues und bei Carcinomatose. Aetiologisch wichtig sind weiterhin alle septischen Infektionskrankheiten, wie Erysipel, ferner auch noch Haemoglobinaemie.

Auch bei ausgedehnten Verbrennungen der äusseren Haut werden häufig Magengeschwüre beobachtet und zwar suchte man dies dadurch zu erklären, dass durch die zerfallenden Blutkörperchen Embolien in den Magenarterien gebildet werden. Desgleichen sollen die bei Malaria beobachteten Ulcera auf Pigmentembolien zurückzuführen sein.

Experimentell hat Ebstein corrosive Geschwüre erzeugt durch Verletzung der vorderen Vierhügel, wobei es sogar zur Perforation des Ulcus kam. Magenblutungen konnte Schiff nach Rückenmarksdurchschneidung beobachten und im Anschluss daran Bildung von Geschwüren.

Koch und Ewald brachten Geschwürsbil-

dung zustande durch Eingiessen starker Salzsäurelösung, während Quincke und Daetwyler durch Aderlass die Tiere anaemisch machten und auf diese Weise eine Prädisposition schufen. Silbermann erzeugte durch Blutkörperchen lösende Substanzen Haemoglobinaemie und im Anschluss daran Magengeschwüre.

Die Frage, inwieweit Mikroorganismen für die Entstehung des Ulcus ventriculi herangezogen werden können, ist noch nicht genügend geklärt. Jedenfalls ist es schon geglückt, durch Injektion einer Reinkultur von in den Magenvenen einer Ulcuskranken gefundenen Streptococcen bei Meerschweinchen Magenulcerationen hervorzurufen.

Dass sich vermittels Verletzungen der Magennerven experimentell keine Magengeschwüre erzeugen lassen, hat in jüngster Zeit Donati nachgewiesen. Sowohl die doppelseitige Resektion des Vagus unter dem Zwerchfell, als auch doppelseitige und einseitige Resektion am Halse, ferner vollständige Exstirpation des plexus coeliacus ergaben negative Resultate. Ein trophoneurotischer Ursprung des Ulcus ist demnach nicht gut anzunehmen.

Dass die Ernährungsweise einen gewissen Einfluss auf die Ulcusbildung habe, glauben verschiedene Autoren behaupten zu müssen und soll besonders der vegetabilischen Kost in gewissem Grade eine schützende Rolle zufallen, weil durch den grösseren Kaligehalt der Vegetabilien dem Blute eine grössere Alkalimenge zugeführt werde. In der Tat ist auch das Vorkommen von ulcus ventriculi bei Pflanzenfressern viel seltener als bei Carnivoren.

Aus allem bisher über die Aetiologie des Magengeschwüres Gesagten geht hervor, dass diese Momente nicht allein imstande sind, ein Geschwür zu erzeugen, sondern dass vor allem die Ernährung der Magenwandung Schaden gelitten haben muss.

Was nun den Verlauf des ulcus ventriculi anbelangt, so kommen sowohl einfache Geschwüre, als auch solche vor, die eine grosse Reihe von Verschiedenheiten und Komplikationen zeigen, und es möge mir gestattet sein, im Nachfolgenden einige aus der Literatur zusammengestellte Fälle anzuführen, die die verschiedenartigsten Komplikationen des ulcus ventriculi illustrieren.

Das einfache Geschwür pflegt unter geeigneter Behandlung, die auch speziell auf das prädisponierende Moment gerichtet sein muss, in einigen Wochen unter Bildung einer strahligen Narbe zu heilen. Dadurch kann für den Patienten ein Zustand vollständiger Gesundheit erreicht sein. Andererseits aber kann diese Ulcusnarbe den Grund zu mannigfachen Störungen abgeben. So entstehen sehr häufig in der Gegend dieser Narben Gastralgien, die so heftig sein können, dass eine Operation, bestehend in Excision des Narbengewebes in Frage kommen kann. Ist die Narbe sehr weit ausgedehnt und verläuft sie circulär um den Magen, so kommt es zu Abschnürungen eines Teiles des Magens mit enger Kommunikation mit dem anderen Teil, es entsteht der sogenannte Sanduhrmagen. Dass im Anschluss hieran eine Dilatation eines Teiles des Magens mit ihren Folgen auftreten kann, ist leicht erklär-

lich. Auch die Entwickelung einer malignen Neubildung auf einer solchen Narbe dürfte ziemlich häufig sein, wie denn schon von vielen Autoren Fälle von Carcinom beschrieben wurden, die aus einer Geschwürsnarbe entstanden waren.

Am ungünstigsten und quoad vitam am gefährlichsten liegen nun diejenigen Fälle von ulcus ventriculi, wo es zur Arrosion grösserer Gefässe oder zur Perforation kommt. Gewöhnlich tritt die Perforation nach irgend einer Anstrengung auf. Häufig wurde sie beobachtet nach heftigem Husten, nach Erbrechen, nach Heben schwerer Lasten und nach Einwirkung einer stumpfen Gewalt auf das Abdomen, wie Anrennen an eine Tischkante, Stoss einer Wagendeichsel, Fall auf den Bauch und dergleichen.

Das Ulcus perforiert nun entweder in einen schon vorher durch Verwachsungen der Magenwand mit den Nachbarorganen abgekapselten Raum oder in die freie Bauchhöhle. In letzterem Fall ist eine diffuse Peritonitis die Folge, während im ersteren nur eine circumscripte Peritonitis entsteht, die auf ihrer bisherigen Grösse beschränkt bleiben oder weiter um sich greifen kann. Dann kommt es sehr häufig zu subphrenischen Abscessen oder zu Arrosionen der Nachbarorgane und zur Zerstörung derselben.

Nowak hat in seiner Arbeit über subphrenische Abscesse verschiedene Fälle aufgeführt, in denen Magengeschwüre die Ursache abgaben. So waren bei einem Hausmädchen von zwei perforierten Magengeschwüren eines mit dem linken Leberlappen, das andere mit dem Pancreas locker

verklebt. Es fand sich ein grosser nicht lufthaltiger hypophrenischer Abscess und abgesackte eitrige Peritonitis im Douglas'schen Raum.

Einen weiteren Fall berichtet derselbe Autor, wo zwischen Leber, Magen und Zwerchfell feste schwielige Verwachsungen vorhanden waren, durch welche die unterhalb der linken Zwerchfellhälfte gelegenen Partien der Bauchhöhle vollständig von dem übrigen Bauchraum abgeschlossen waren. Nach Eröffnung dieses Hohlraumes ergab sich, dass die darin enthaltenen nekrotischen Gewebsmassen der Milz angehörten, und in der Tiefe fand man beim Einschnitte noch durch seine graurote Farbe und die Consistenz kenntliches Milzgewebe. Die vordere Wand der Höhle war durch den stark verkleinerten und entsprechend der Grenze zwischen oberem und mittlerem Drittel sanduhrförmig verengerten Magen gebildet. Nach dem Aufschneiden erschien die Schleimhaut des letzteren im allgemeinen blassrot, im Pylorusteile glatt, im Fundus und dem der Cardia angehörigen Abschnitte stark unregelmässig gewulstet. Entsprechend der Einschnürungsstelle fand sich eine ringförmige, die vordere und untere Magenwand umziehende Narbe, die entsprechend der kleinen Curvatur durch ein quergestelltes, scharfrandiges, 3,5 cm langes und in maximo 1,5 cm breites Geschwür unterbrochen war, auf dessen Grund das Pankreas freiliegt. Das Geschwür hat birnförmige Gestalt und von dem spitzen nach links gewandten Ende desselben erstreckte sich ein dünner Fistelgang an dem Schwanz des Pankreas entlang bis in die

erwähnte Abscesshöhle. Im übrigen waren Magenwand und Pankreas im Bereich des Geschwürs fest verwachsen.

Ueberhaupt ist die Verwachsung des Magens mit dem Pankreas viel häufiger als die mit anderen Organen. Mikulicz beschreibt einen Fall, wo die Patientin seit etwa einem Jahre nach jeder Nahrungsaufnahme Erbrechen und Uebelsein, seit einem Monat häufig Bluterbrechen hatte, das im Verlaufe der letzten Wochen nach jeder Nahrungsaufnahme eingetreten war. Nach Spaltung des verengten Pylorus bis in das gesunde Duodenum fand sich an der Hinterwand ein etwa 1 cm langes, 2 cm tief in die Substanz des Pankreas reichendes Geschwür, das heftig blutete. Tod 50 Stunden post operationem.

Pulewski kann über eine Operation berichten, wo Carcinom vermutet wurde. Bei der deshalb vorgenommenen Laparotomie zeigte sich der Magen mit der Nachbarschaft verwachsen, durch die Magenwand hindurch liess sich an der kleinen Curvatur eine diffuse Verhärtung fühlen. Der Magen wurde durch einen Schnitt vorn eröffnet und man fühlte mit dem tastenden Finger eine rauhe, blumenkohlartige Geschwulst mit hartem Rand an der Hinterwand des Magens. Daher wurde ohne Resektion der Magen geschlossen. Tod nach 4 Tagen. Die Obduktion ergab, dass der vermeintliche Tumor das freiliegende Pankreas war, welches den Grund eines tiefen Magengeschwürs bildete.

Weniger häufig als die Verwachsungen mit dem Pankreas und Arrosion dieses Organes sind

die Verwachsungen mit der Leber. Doch werden auch sie verhältnismässig häufig beobachtet. So fand Mackenzie in einem Fall bei Auslösung des Magens eine Verwachsung mit dem linken Leberlappen und nach dem Aufschneiden des Magens längs der grossen Curvatur in der Nähe des Pylorus ein direkt in die Leber mündendes Geschwür, so dass der Finger 3 Zoll tief in die Leberhöhlung eindringen konnte. Letztere sowohl wie der Magen waren von einer dunklen Kaffeesatzähnlichen Flüssigkeit erfüllt. Die Geschwürsränder hatten sich dicht um diese Leberhöhle herumgelegt, so dass eine feste Verbindung zwischen beiden Höhlen bestand. Die Leberhöhlung hatte keine bestimmten Grenzen, sondern stellte ein einfaches Loch dar. In unmittelbarer Nähe des Pylorus, dessen Fasern wesentlich verdickt waren, fand sich ein 1 Zoll tiefer Blindsack, welcher eine der schon oben beschriebenen ähnliche Flüssigkeit enthielt.

Hier war also das Ulcus in die Leber eingebrochen unter Zerstörung des Lebergewebes und Bildung einer Abscesshöhle.

Ferner kommen Perforationen in den Darm vor und zwar ist es hier hauptsächlich das Colon transversum, das seiner nächsten Nachbarschaft wegen am häufigsten in Mitleidenschaft gezogen wird. Bristowe veröffentlichte im Lancet den Sektionsbericht von einer 18 jährigen Patientin. Hier zeigte sich nach Eröffnung der Bauchhöhle zwischen dem unteren Teil des Colon transversum und dem cardialen Teil des Magens eine grosse unregelmässige Höhle, welche frei nach dem Co-

lon und dem Magen communicierte. Die Schleimhaut beider Organe zeigte um die Durchbruchsöffnungen herum mehr oder weniger ausgedehnte Verschwärungen. Es handelte sich hier um ein in die Bauchhöhle durchgebrochenes Magengeschwür, das zu einer umschriebenen Peritonitis geführt hatte. Aus dieser entwickelte sich ein grosser abgesackter Abscess in der Umgebung der Milz und schliesslich in der Milzsubstanz selbst. Es kam weiterhin zu adhaesiven Entzündungen der Milz mit dem Zwerchfell und zwischen diesem und dem unteren Lungenlappen. In dem rechten sowohl wie dem linken unteren Lungenlappen war eine Reihe von gangränösen Herden. Die Magenperforation befand sich an der kleinen Curvatur ungefähr in der Mitte zwischen Pylorus und Cardia.

In allen bis jetzt angeführten Fällen von Perforation des Ulcus ventriculi in ein anderes Organ waren immer auch noch sonstige Organe betroffen. So zeigt der zuletzt beschriebene Fall nicht nur die Perforation in den Darm, sondern auch in die Milz und die Lunge. Von demselben Autor liegt noch eine Veröffentlichung vor, die über die Perforation in die Lunge handelt. Betreffende Patientin hatte während der letzten Lebenstage eitrigen Auswurf, dessen Ursprung durch die Autopsie dahin aufgeklärt wurde, dass sich zwischen Magen, der unteren Fläche des linken Leberlappens, sowie der linken Zwerchfellshälfte eine fast faustgrosse Abscesshöhle vorfand, die nach allen Seiten durch Verwachsungen abgegrenzt war. Diese Höhle enthielt eine geringe Menge Eiter von der gleichen Beschaffenheit wie

der, den die Patientin ausgehustet hatte. Einerseits nun communicierte diese Höhle durch eine kleine Geschwürsöffnung mit der hinteren Seite des Magens nahe dem Pylorus, andererseits durch eine Fistel durch das Diaphragma und die adhaerente Pleura hindurch mit der Basis der linken Lunge. Wie schon erwähnt, hatte die Patientin einen Eiter ausgehustet, der sich auch in der Abscesshöhle fand. Dass nun auch durch Arrosion grösserer Bronchen Speiseteile ausgeworfen werden können, erscheint selbstverständlich. In einem von Müller mitgeteilten Falle wurden sogar Spulwürmer ausgehustet.

In seiner Arbeit betitelt: „Ueber Zwerchfelldurchbohrungen durch das runde Magengeschwür" stellt Pick 16 Fälle von Perforation des Ulcus in die Brusthöhle beziehungsweise die Lunge zusammen. In 10 Fällen war der Durchbruch in den Herzbeutel beziehungsweise das Herz und in einem Fall in das Mediastinum erfolgt. Guttmann kann über eine Perforation in den Herzbeutel berichten und im Anschluss daran Bildung von Pneumoperikard. Bei der Sektion zeigte sich nach Entfernung des Thoraxgerüstes der durch Luft enorm ausgedehnte Herzbeutel. Im Längenbrustdurchmesser reichte er von der 2. bis zur 6. Rippe, im Querdurchmesser von der vorderen Axillarlinie bis fast zur rechten Parasternallinie. In der grössten Breite mass er 24, an den übrigen Stellen etwa 22 cm. Er fühlte sich wie ein stark aufgetriebenes Luftkissen an, der Schall über ihm war laut, tief tympanitisch. Die Lungen waren dadurch vollständig zur Seite gedrängt und retra-

hiert, so dass sie kaum über die Seitenflächen des Thorax hervorragten. Beide waren vorn durch frische Adhaesionen mit dem Herzbeutel verwachsen, der untere rechte Lungenrand ausserdem noch mit dem Zwerchfell. Der rechte Pleurasack enthielt seröses Exsudat in mässiger Menge. Bei Aufschneidung des Oesophagus bis in den Magen hinein sank der aufgeblasene Herzbeutel etwas zusammen, spannte sich aber sofort wieder bei Druck auf den Magen, als Beweis für die Communication beider Organe. Nach Eröffnung des Magens fand man hart an der Cardia an der hinteren Wand der kleinen Curvatur eine regelmässig ovale, glattrandige 1,5 cm lange, 1 cm breite wie mit einem Locheisen ausgeschlagene Oeffnung an der tiefsten Stelle eines reichlich 10 Pfennigstück grossen vernarbten Geschwürs. Die Oeffnung führte direkt in den Pericardialsack durch das mit dem Magen in einer Längsausdehnung von 5 cm verwachsene Zwerchfell; an der Verwachsungsstelle bestand eine Narbenmasse in grosser Ausdehnung, an der untersten Stelle des Herzbeutels sah man an der hinteren Wand eine ebenfalls glattrandige, rundliche, 1 cm grosse mit dem Magen durch einen graden glattwandigen Gang communicierende Oeffnung. Der Herzbeutel enthielt ca. 30 gr. eitrige nicht übelriechende Flüssigkeit. Ebenso war die nach der Eröffnung entweichende Luft geruchlos. Die Innenwand des Herzbeutels war an verschiedenen Stellen mit eitrigem Belage bedeckt, noch stärker die Oberfläche des Herzens, auf der ausserdem fleckweise Haemorrhagien in grösserer Zahl sich fanden.

Magenschleimhaut stark injiciert, mit zähem Schleim bedeckt, sonst nirgends Ulcerationen oder Residuen von solchen. Ueber die Perforationsstelle war die Schleimhaut wallartig erhoben, sonst normal.

In diesem Falle also war der Durchbruch in das Pericard erfolgt. Chiari behandelt in der Wiener medizinischen Presse eine Perforation in den linken Herzventrikel. Der Sektionsbericht gibt an, dass es sich um eine 70 Jahre alte Frau handelt, welche nach kurzem Spitalaufenthalt unter Blutbrechen und blutigen Stuhlentleerungen verstorben ist. An der kleinen Curvatur bestand 5 cm von der Cardia entfernt eine scharf begrenzte runde 2 cm weite Lücke, welche in einen dem Magen aufsitzenden Recessus führte, der von Narbengewebe gebildet als ein walnussgrosser Sack durch Zwerchfell, Herzbeutel und Muskulatur des linken Ventrikels bis zu dessen Endokard vordrang. Auf seinem höchsten Punkte hatte der Sack eine ulceröse für eine gewöhnliche Sonde durchgängige Oeffnung, die in die Höhle des linken Ventrikels führte. Das Herz war aussergewöhnlich reich mit Fett umgeben, jedoch von normaler Grösse und im Bereiche des linken Ventrikels mit dem Herzbeutel verwachsen. In den Herzhöhlen befand sich wenig flüssiges und frisch geronnenes Blut. Die Klappen der linken Herzhälfte und die Tricuspidalis erscheinen am freien Rande verdickt, die Pulmonalklappen zart. Das Herzfleisch war bleich, leicht zerreisslich, mässig fettig degeneriert, das Endokard zart, im linken Ventrikel teilweise mit Fettgewebe unterwachsen.

An der hinteren Wand des letzteren nahe dem Sulcus coronarius transversus über den Spitzen der hinteren Papillarmuskelgruppe war es verdickt und weisslich gefärbt. In der Mitte dieser Stelle befand sich die in den Magen führende ulceröse Oeffnung. Im Magen und Darm reichliches, teilweise frisches Blut. Schleimhaut blass. In der Wand des dem Magen aufsitzenden Recessus, nahe der Lücke in der Magenwand, in dessen unterer Peripherie ein 2 mm langes, 1 mm dickes Stückchen einer harten, splitternden Substanz, die bei der chemischen Untersuchung als wesentlich aus Silikaten bestehend, wahrscheinlich Glas, erkannt wurde.

Einen weiteren Fall von Durchbruch eines Ulcus in das Herz kann Osler berichten. Interessant daran ist, dass der Patient noch 2 Tage nach Auftritt der Perforationserscheinungen lebte, weil sich die Perforationsöffnung bei jeder Systole schloss und bei jeder Diastole wieder öffnete. Auf diese Weise blutete sich der Patient allmählich zu Tode.

Ausser den bis jetzt geschilderten Perforationen und Verwachsungen des runden Magengeschwürs mit den Nachbarorganen kommen auch solche mit der Bauchwand vor. Kolaczek fand bei einer Kranken, die durch heftige Gastralgien sehr herunter gekommen war, und bei der man am linken Rippenbogen in der Warzenlinie eine etwa hühnereigrosse Geschwulst fühlte, ein dickwandiges Divertikel, das er operativ entfernte. Kolaczek meint, dass ursprünglich ein Magengeschwür bestanden habe, das zu einer Verwach-

sung zwischen Magen und Bauchwand führte. Nach und nach sei ein Tractionsdivertikel entstanden.

Pick kann über einen Fall aus der Königsberger medizinischen Klinik berichten, der viel des Interessanten bietet. Hier sass das Geschwür am Pylorus, die Magenwand wurde in grosser Ausdehnung zerstört, und während hinten wie üblich das Pankreas den Verlust deckte, griff das Geschwür vorn das mit Magen und Brustwand verwachsene Zwerchfell an, durchfrass es, zerstörte in grosser Ausdehnung Rippenknorpel und Muskulatur und verbreitete sich bis unter die Haut. Zur Entstehung einer Magenfistel kam es nicht, weil die Kranke vorher an einer gleichzeitig bestehenden Tuberkulose starb. Sehr auffallend war die starke plastische Reaktion der angegriffenen Gewebe, sodass die Diagnose einer malignen Neubildung das Naheliegendste war.

Auf eine weitere Komplikation des Ulcus rotundum, nämlich auf die Bildung einer Magenfistel ist in dem ebenangeführten Fall hingewiesen worden. Es kommt aber auch vor, dass dem Weiterumsichgreifen des destruierenden Prozesses an der äusseren Haut eine Grenze gesetzt ist, und dass dann keine Magenfistel, dafür aber allgemeines Hautemphysem entsteht. Poensgen und Korach teilen je einen solchen Fall mit. In beiden Fällen allgemeines Emphysem der Haut, bei Einstich entweicht ein mit blauer Flamme brennendes Gas. Der Magen war beidesmal stark ektasiert und infolge der Pylorusenge war es zu

Retention von Speisen, Gärung derselben und Entwicklung von Wasserstoff gekommen.

Es erübrigt nun noch eines Organes zu erwähnen, das ebenso in den Bereich einer Ulcusperforation eingezogen werden kann, wie die bisher genannten, nämlich der Milz. Ehe ich jedoch auf den im hiesigen pathologischen Institut zur Sektion gekommenen Fall näher eingehe, möchte ich noch über eine Mitteilung aus der Literatur berichten, die zwar viele Aehnlichkeit mit diesem hat, aber sehr viele Ungenauigkeiten in der Beschreibung aufweist. Ausser diesem Bericht konnte ich in der mir zugänglichen Literatur keinen dem später zu beschreibenden analogen Fall finden.

Wm. H. Bull schreibt im Lancet über einen Milzabscess mit tödlichem Ausgang durch Perforation in den Magen und gibt als aetiologisches Moment ulcus ventriculi an. Die Autopsie ergab einen Abscess etwa von der Grösse einer kleinen Orange zwischen Milz, Magen und Pankreas. Vom Magen aus führten 4 Oeffnungen in ihn hinein. In dem Abscess lag eine arrodierte Arterie. Die Magenschleimhaut, sonst normal, war an den Stellen der Oeffnungen stark vascularisiert. Die ungemein weiche, brüchige Milz war im unteren Teile, da wo sie an den Abscess grenzte, ulceriert. Aus dieser Beschreibung nun ist nicht ersichtlich, ob überhaupt ein oder mehrere Magengeschwüre vorhanden waren und was die Ursache des Abscesses abgab. Es erscheint fraglich, ob die Perforation vom Magen aus erfolgte oder in denselben. Wir haben es hier wahrscheinlich nur

mit einem peritonitischen Abscess zu tun, der einerseits mit der Milz, andererseits mit dem Magen verlötet und in beide Organe durchgebrochen war.

Im Folgenden nun gebe ich die genaue Krankengeschichte und den Sektionsbericht wieder über den im Krankenhause l. d. I. behandelten und im pathologischen Institut secierten Fall von Ulcus ventriculi mit Perforation in die Milz.

Krankengeschichte.

J. A., Metzger, 27 Jahre. Krankheit: Tuberculosis pulmonum.

Anamnese:

Der Vater ist an einer dem Patienten nicht bekannten Ursache gestorben. Mutter und Geschwister leben gesund.

Patient selbst war früher nie krank. Er ist ledig. Vor 8 Tagen trat Blutbrechen auf und wurde angeblich ein Weinglas ($^1/_8$ l) voll erbrochen. Zugleich war der Stuhl schwarz gefärbt. Patient fühlte sich schwach und legte die Arbeit nieder. Er hatte keine Schmerzen und legte sich nur wegen der Schwäche zu Bett. Am 30. August 1903 hatte er von neuem Blutbrechen; es wurde wieder ca. ein Weinglas voll schwarzen Blutes entleert, auch bestand wieder Schwarzfärbung des Stuhles. Patient liess sich daraufhin nach dem Krankenhaus bringen.

Status:

Patient ist ziemlich gross, von kräftigem Knochenbau, jedoch wenig entwickelter Muskulatur. Fettpolster gering.

Die Haut ist ausserordentlich blass, ebenso die sichtbaren Schleimhäute, die sich in ihrer Farbe von der Haut kaum unterscheiden.

An den Augenlidern deutliches Oedem. Ebenso sind die beiden Hände, die Füsse und das untere Drittel beider Unterschenkel oedematös. Patient ist somnolent, antwortet nur kurz auf gestellte Fragen, folgt der Aufforderung die Zunge herauszustrecken nur auf wiederholten energischen Befehl, liegt im übrigen ruhig in passiver Rückenlage.

Pupillen sind gleich weit und reagieren. Zunge sehr blass.

Der Brustkorb ist symmetrisch. Bei der Atmung schleppt die linke Seite etwas nach. Deutlicher angulus Ludovici.

Der Percussionsschall ist über der rechten fossa supraclavicularis höher wie links, über der fossa infraclavicularis ohne Unterschied.

Lungenlebergrenze am unteren Rand der 5. Rippe, verschieblich.

Vorn überall Vesiculäratmen, kein Rasseln. Der rückwärtige Lungenbefund wurde nicht festgestellt. Der Herzspitzenstoss im 5. I. C. R. knapp innerhalb der Mamillarlinie, hebend.

Absolute Herzdämpfung bis zum oberen Rand der 4. Rippe, Mitte des Sternums, Mamillarlinie.

An der Herzspitze ergibt die Auscultation einen deutlichen ersten Ton mit anschliessendem diastolischen Geräusch. An der Pulmonalis ein ziemlich lautes systolisches Geräusch. Diastole kaum hörbar.

An der Aorta kurzes systolisches, langes dia-

stolisches Geräusch. An der Tricuspidalis lautes an den ersten Ton anschliessendes Geräusch, zweiter Ton kaum zu hören.

Puls 108, rhythmisch ziemlich kräftig. Atmung tief, Frequenz 22.

Der Bauch ist etwas eingezogen, zeigt jedoch nirgends erhebliche Druckempfindlichkeit und keine Resistenz. Die Leber überragt den Rippenbogen um etwa Daumenbreite. Die Milzdämpfung ist nicht vergrössert.

Genitalien normal.

Patellarsehnenreflex lebhaft. Plantarflexion der 2. und 5. Zehe gleichzeitig mit deutlicher Dorsalflexion des Hallux.

Die Haemoglobinbestimmung ergab 14%, die Blutkörperchenzählung 950 000 Erythrocythen.

Klinische Diagnose:

Ulcus ventriculi, Anaemia secundaria.

Am 2. Tage des Krankenhausaufenthaltes erfolgt der Exitus. Die Sektion ergab folgenden Befund:*)

Ulcus ventriculi, Anaemia secundaria. Am 2. Tage des Krankenhausaufenthaltes erfolgt der Exitus. Die Sektion ergab folgenden Befund:[1])

Linke Lunge: Unter der Spitze in fibröses Gewebe eingeschlossen ein kirschkerngrosses kreisrundes, käsiges Knötchen.

Rechte Lunge: Wie die linke Lunge in allen Teilen excessiv anaemisch. Unter der Spitze von fibröser Kapsel umgeben ein kirschkerngrosses, tuberkulöses Käseknötchen.

---

*) Siehe J. No. 631. 1903.

Herz: Rechter Ventrikel und Vorhof erweitert, stark ausgedehnt durch klumpige Gerinnsel. Muskulatur blass, an einzelnen Stellen feine gelbliche Streifung erkennbar.

Linker Ventrikel ebenfalls erheblich dilatiert. In seiner Wandmuskulatur massenhaft wellige Streifen erkennbar, so dass die Trabekel wie getigert erscheinen. In den Papillarmuskeln einige gelbliche Einsprenkelungen mit glänzend weissen, sehnigen Flecken. Klappen vollkommen frei beweglich, ohne Auflagerungen.

Milz: An ihrer Konkavität mit dem nach links hinübergezogenen Magen verwachsen. In allen Durchmessern vergrössert 17,5 : 9,8. Kapsel gespannt. Auf der Mitte der Convexität eine fluktuierende Stelle. Beim Einschneiden findet man das Milzgewebe nur am oberen und unteren Pol erhalten, derb, zäh, blass graubraun, einsinkend.

Der mittlere Teil der Milz fehlt vollkommen. An seiner Stelle befindet sich eine hühnereigrosse, rundliche, von einer höckerigen Membran von grünlicher Farbe ausgekleidete Höhle, welche an einer Stelle nur 6 mm von der Kapsel entfernt ist. An der Konkavität entsprechend dem Hilus steht die Höhle in einer breiten offenen Communication mit dem Magen durch ein rundes Loch von $4^1/_2$ cm Durchmesser (s. Figur).

Magen: Bei Eröffnung des Magens zeigt sich in der Mitte zwischen Pylorus und Cardia entsprechend der grossen Curvatur eine breite Oeffnung, die mit der erwähnten Milzhöhle kommuniziert. Die Schleimhaut ist am Rande dieser Oeffnung wie umgesäumt und gegen die Milzhöhle

hineingezogen. Die Ränder sind hart, aber ohne höckerige Prominenzen. Die übrige Magenschleimhaut ist blass.

Nieren: Oberfläche glatt, sehr hell graubraun. Auf dem Durchschnitt das Gewebe sehr derb. In der Rinde die Glomeruli deutlich vorspringend und als durchscheinende feine Pünktchen erkennbar; daneben überall verwaschene gelbe feine Fleckchen.

Darm: Im Dickdarm zähe, teerartige, aus verdautem Blut stammende Faekalmassen.

Anatomische Diagnose:

Grosses rundes ulcus ventriculi an der grossen Curvatur mit Verlötung der Milz, Einbruch in dieselbe und Verdauung des grössten Teiles derselben. Excessive allgemeine Anaemie. Fettdegeneration des Myocards, Dilatation beider Herzventrikel. Obsolete Tuberkulose an beiden Lungenspitzen.

Es handelt sich also im vorliegenden Falle um eine Perforation des Ulcus in die Milz.

Bei dem kolossalen Blutreichtum dieses Organes nun sollte man erwarten, dass eine viel grössere Menge Blutes hätte erbrochen werden müssen, als es in Wirklichkeit der Fall war. Allerdings muss die durch den Stuhl abgegangene und daher nicht kontrollierbare Blutmenge in Betracht gezogen werden. Nach einer Mitteilung von v. Beck fanden sich bei einer wegen Milzruptur gemachten Splenectomie 700 ccm flüssiges Blut in der freien Bauchhöhle und um die Milz selbst ca. 500 ccm Blutcoagula. In einem von

Jordan beschriebenen Fall von Milzruptur wird der Blutverlust auf etwa 2000 ccm geschätzt.

Wenn wir nun die Perforation des ulcus in die Milz mit der subkutanen Milzruptur vergleichen, so finden wir bei beiden eine Verletzung des Organs mit breiter Communication in einen praeformierten Hohlraum, in den sich die Blutmassen ergiessen können.

Allerdings erfolgt die Ulcusperforation erst allmählich, so dass nur kleinere Gefässlumina angefressen werden. Aber trotzdem drängt sich die Frage auf: Wie war es möglich, dass der Patient, der an und für sich schon sehr anaemisch war, — jedenfalls ist die Anaemie als Ursache des Ulcus zu betrachten, — nach Auftritt der ersten Magenblutung noch 10 Tage leben konnte, während nach einer von Lewerenz aufgestellten Kasuistik 85% aller Fälle von Milzruptur in den ersten 24 Stunden, 10% in 2—3 Tagen nach Eintritt der Ruptur zu Grunde gehen?

M. E. dürfte dies darin seine Erklärung finden, dass durch den feinen, bröckeligen Inhalt der Milzhöhle die jeweils arrodierten Gefässlumina verschlossen und dadurch grössere Blutungen hintangehalten werden.

Einen für das Pancreas analogen Fall von Ulcusperforation schildert Merkel. Betreffende Patientin starb nach kurzem Aufenthalt im Krankenhause an Magenblutung. Bei der Obduktion fanden sich 4 durch verdaute Pancreasteilchen thrombosierte Arterienzweige, während ein etwa rabenkieldicker Ast arrodiert und beide Lumina

offen waren, aus denen die tötliche Blutung erfolgt war.

Ist nun die Todesursache in der Zerstörung eines grossen Teiles der Milz durch das Ulcus oder in dem langandauernden Blutverlust zu suchen? Ist also mit anderen Worten die Milz ein zum Leben unbedingt nötiges Organ?

Nach den aus Tierversuchen und an splenektomierten Menschen gemachten Erfahrungen kann die Milz ohne bemerkenswerte Folgen entbehrt werden. Die meisten Autoren geben eine vorübergehende Aenderung in der Blutzusammensetzung an, die in Verminderung der roten, Vermehrung der weissen Blutkörperchen und beträchtlicher Abnahme des Haemoglobingehaltes besteht.

In unserem Falle betrug der Haemoglobingehalt 14%, doch möchte ich die Frage offen lassen, ob diese kolossale Abnahme nicht eher eine primäre Begleiterscheinung der enorm excessiven Anaemie, als eine Folge der Milzzerstörung ist. Denn in bezug auf die Funktion der Milz lassen sich aus den zahlreich gemachten Splenektomien Schlüsse ziehen, die der Milz nur wenig Bedeutung bei der Blutbildung zukommen lassen. Ziemlich allgemein wird anerkannt, dass sie weisse Blutzellen bildet, ob aber auch rote wird von vielen Seiten bestritten, im Gegenteil, es wird ihr vielfach die Zerstörung der roten Blutkörperchen zugeschrieben.

Ferner ist nachgewiesen, dass bei langsamer Zerstörung des Milzgewebes nur kaum merkliche Veränderungen in der Blutbeschaffenheit auf-

treten. Es dürfte also auch in unserem Falle der niedere Haemoglobingehalt auf die primäre Anaemie und nicht auf die Zerstörung der Milz durch das Ulcus zurückzuführen sein.

Es sei mir gestattet auch an dieser Stelle Herrn Obermedizinalrat Professor Dr. von Bollinger für die Uebernahme des Referates, sowie Herrn Professor Dr. Dürck für seine bereitwillige Unterstützung bei Abfassung vorliegender Arbeit meinen besten Dank auszusprechen.

Benützte Literatur.

Nowack. Die hypophrenischen Empyeme. Schmidts Jahrb.

Mikulicz. Zur operativen Behandlung des stenosierenden Magengeschwürs. Archiv für klin. Chir. 1888. XXXVII. 1.

Kolaczek. Ein durch ein Magengeschwür hervorgerufenes Magendivertikel, das eine Neubildung vorgetäuscht hatte. Mitteilungen aus den Grenzgebieten 1896.

Pick. Ueber Zwerchfelldurchbohrungen durch das runde Magengeschwür. Zeitschrift für klin. Medizin 1894 XXVI.

Pulewski. Zur Casuistik der Magenkrankheiten. Berl. klin. Woch. 1892.

John S. Bristowe. Lancet II. 12. 1883.

Poensgen. Fall von subcutanem Emphysem nach Continuitätstrennung des Magens. Arch. f. klin. Med. 1880.

Korach. Allgemeines Hautemphysem mit Ansammlung brennbarer Gase nach Perforation eines ulcus ventriculi. Deutsche med. Wochenschr. VI. 1880.

Mackenzie. Ulceration der Leber infolge eines Magengeschwürs. Brit. med. Journal 1880.

Guttmann. Pneumopericard nach Durchbruch eines runden Magengeschwürs in den Herzbeutel. Berl. klin. Wochenschrift XVII. 1880.

Chiari. Perforation eines runden Magengeschwürs in den linken Herzventrikel. Wien. med. Presse XXIX 1880.

Bull. Milzabscess mit tödlichem Ausgang durch Perforation in den Magen. Lancet II. 1882.
Ewald. Magenkrankheiten, Eulenburg Realencyclopädie.
Silbermann. Experimentelles und Klinisches zur Lehre vom ulcus ventriculi rotundum. Deutsche med. Wochenschrift 1886.
Quincke und Daettwyler. Correspondenzblatt f. Schweizer Aerzte 1875.
Viola et Gaspardi. Suell' autodigestione delle stomaco. Atti dell accad. med. chir. di Perugia 1887, I. (Citiert nach Marchand.)
v. Sohlern. Berliner klinische Wochenschrift 89.
Ziegler. Lehrbuch der allgemeinen und speziellen Pathologie.
Donati. Zentralblatt für Chirurgie Nr. 12 1904.
Merkel. Münchn. med. Wochenschrift 1887 S. 572.
Marchand. Magenerweichung Eulenburg Real-Encyclopädie.

Lebenslauf.

Geboren am 19. September 1875 als Sohn des Kaufmannes Georg Wolf zu Alzey in Rheinhessen besuchte ich die mit Progymnasium verbundene Realschule meiner Vaterstadt, die ich im Frühjahr 1903 mit dem Reifezeugnis zum Einjährig-Freiwilligendienst und der Berechtigung zum Uebertritt in die Unter-Prima eines hessischen Gymnasiums verliess.

Ich besuchte darauf das Gymnasium zu Worms a. Rh., wo ich im März 1895 absolvierte.

Von April 1895 bis Herbst 1897 studierte ich in Heidelberg Medizin, um nach einsemestrigem Aufenthalt an der Universität Freiburg i. B. nach München überzusiedeln. Vom April 1898 bis Ende 1899 studierte ich in München, musste dann wegen Krankheit 3 Jahre von der Ablegung des Staatsexamens absehen, das ich dann im März 1903 begann und November 1903 beendigte.

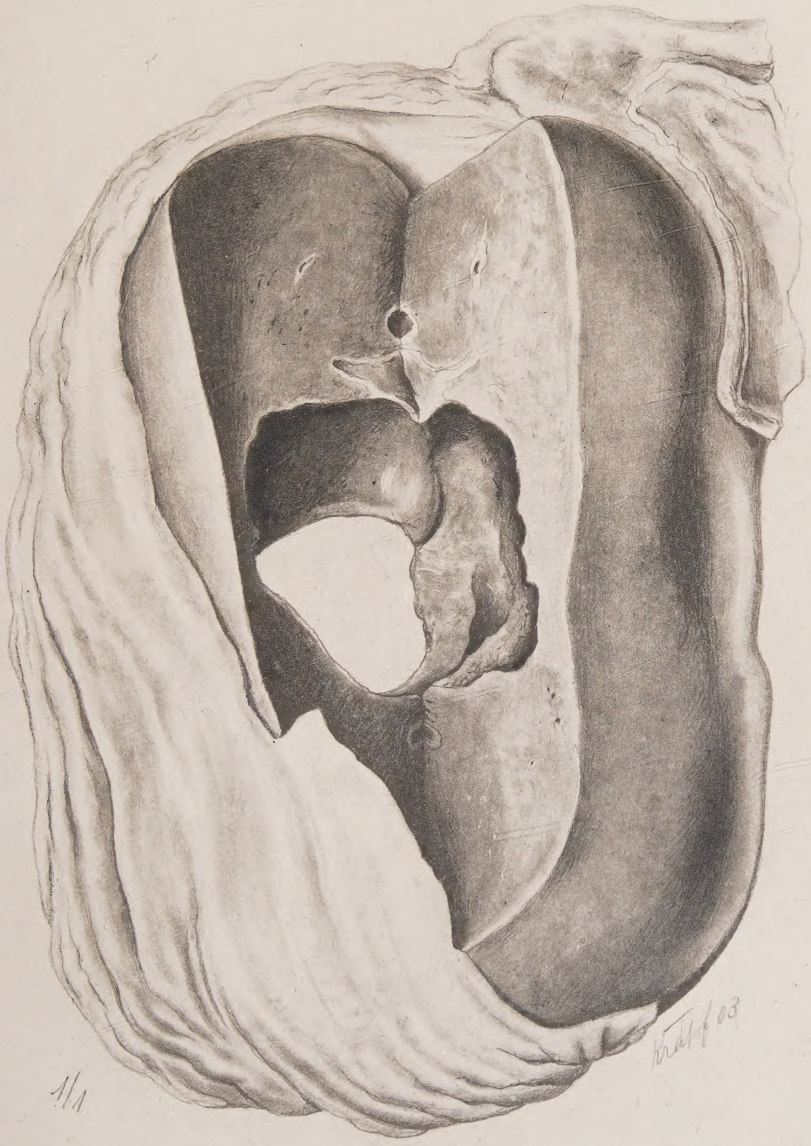
1/1